Baermed.
The Science and Art of Surgery

# CASE REPORT

**Tiefsitzendes semizirkuläres Rektumkarzinom mit initialem Tumorstaging T3, N+, M0, G2 aufgrund einer familiären adenomatösen Polyposis bei 36-jährigem Patienten**

Baermed
Prof. Dr. med. H. U. Baer
Klinik Hirslanden
Witellikerstrasse 40
CH-8032 Zürich
info@baermed.ch
www.baermed.ch

Telefon +41 44 387 30 70
Fax +41 44 387 30 90

© Baermed 2007

## DIAGNOSEN

**Erstdiagnose einer familiären "adenomatösen" Polyposis mit schockierender transanaler Blutung mit/bei:**

- Mehr als 100 Polypen im Colon
- Duodenalen Adenomen
- Tiefsitzendem, semizirkulärem Rektumkarzinom mit initialem Tumorstaging G2, uT3, uN+, M0
- Unauffälliger Schilddrüsenfunktion und unauffälliger Schilddrüsensonographie
- Augen: Fundusskopie präoperativ noch nicht durchgeführt

## ANAMNESE

Der Patient wurde drei Monate vor der ersten Operation wegen anämisierender Blutung ab ano und rezidivierenden Synkopen in Rektoskopie und Koloskopie notfallmässig in ein Spital eingewiesen.

Endoskopischer und histologischer Nachweis einer familiären adenomatösen Polyposis und eines Rektumkarzinoms uT3, uN+, G2. Der Tumor lag sehr nahe am Sphinkter ani externus.

Primäre transanale Blutstillung, anschliessend neoadjuvante Radiochemotherapie zur Operationsvorbereitung. Anschliessende Endosonographie und MRI-Untersuchung zeigten eine Tumorregredienz mit Sonographiestadium uT1, uN0 mit Sitz des Rektumkarzinoms 3 cm ab ano.

Abbildung 1- 3: Endoskopie bei Erstdiagnose (© by Prof. Dr. med. Josef Altorfer)

Abbildung 4 und 5: MRI vor Radio-Chemo-Therapie

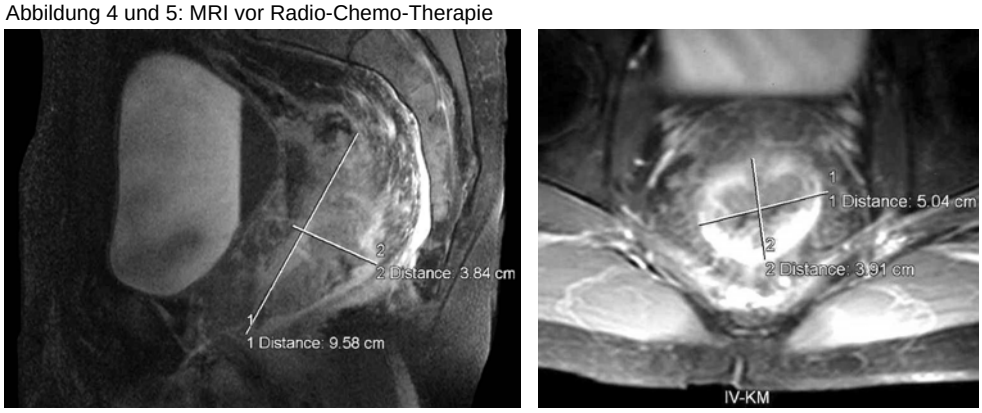


© Baermed 2007

## INDIKATION ZUR OPERATION

- Rektumkarzinom uT3, uN+, M0, G2
- Status nach neoadjuvanter Radio-Chemotherapie mit Xeloda und Oxaliplatin sowie Radiotherapie mit 45 Gy
- Restaging uT1, uN0, M0, 3 cm ab ano zwischen 11 Uhr und 3 Uhr

## 1. OPERATION

- Totale Proktokolektomie mit J-Pouch und direkter analer Anastomose
- Doppelläufiges Schutz-Ileostoma

## 2. OPERATION (6 Wochen später)

- Resektion der beiden Ileostomaschlingen und termino-terminale Ileo-Ileostomie

Abbildung 6: Pouch-Konstruktion: alles Handnähte

Abbildung 7: Transanaler Pouch-Durchzug

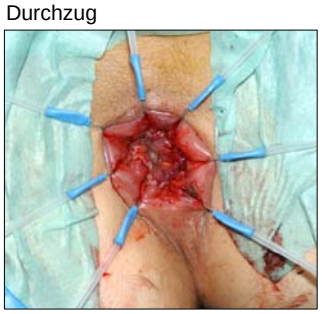

Abbildung 8: Doppelläufiges Schutz-Ileostoma

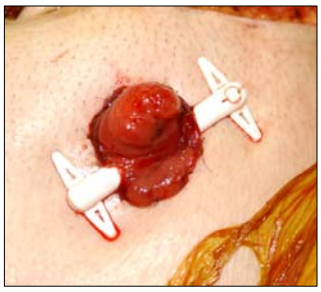

Abbildung 9: Makroskopische Ansicht der Schleimhaut

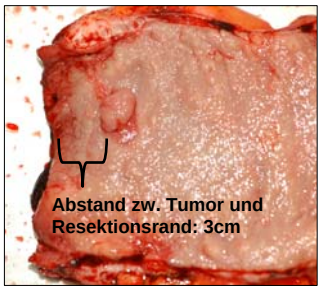


## POSTOPERATIVE DIAGNOSE

- Familiäre adenomatöse Polyposis mit über 100 Polypen im Colon, duodenalen Adenomen und tiefsitzendem, semizirkulärem Rektumkarzinom mit initialem Tumorstaging G2, T3, N0, M0
- Status nach neoadjuvanter Radiochemotherapie mit Xeloda und Oxaliplatin sowie Radiotherapie mit 45 Gy

© Baermed 2007

## HISTOLOGIE

Kolon- und Rektumresektat: Mittelgradig differenziertes Adenokarzinom des Rektums mit flacher Infiltration der Muscularis propria und intensiven regressiven Veränderungen. Tubuläres Adenom der Rektumschleimhaut mit schwerer Epitheldysplasie. Weiteres tubuläres Adenom der Kolonschleimhaut mit leichter Epitheldysplasie. Klassifikation: pT2, N0, Mx, G2, Stadium I.

## VERLAUF

Nach Totaler Proktokolektomie:
- Perioperative Antibiotikaprophylaxe mit Zinacef und Tiberal für 6 Tage
- Am 2. postoperativen Tag Beginn mit kleinen Mengen Flüssigkeit per os
- Am fünften postoperativen Tag förderte das Ileostoma ca. 2.5 Liter Flüssigkeit: Therapie mit Immodium und fasenreicher Kost
- Entlassung in die Rehabilitation

Nach Rückverlegung des Ileostomas:
- Am Operationstag Beginn mit Immodium zur Vorbeugung anfallsartiger Diarrhoe
- Langsamer Beginn mit Nahrungsaufbau
- Nach 15 Tagen Entlassung in noch leicht geschwächtem Allgemeinzustand
- Weiterführung der onkologischen Therapie

## PROBLEME

- **Adenomatöse Polyposis**
  - Autosomal-dominant vererbbare Erkrankung
  - Wachstum zahlreicher entartungsgefährdeten Polypen/Adenome im Dickdarm
  - Mit zunehmender Erkrankungsdauer nehmen Adenome an Grösse und Zahl zu
  - Entwicklung kolorektaler Karzinome

- **Kinderwunsch**
  - Vermittlung zur genetischen Beratung aufgrund der adenomatösen Polyposis

- **Physiotherapie**
  - Neoadjuvante Radiochemotherapie wie auch totale Proktokolektomie führten zu allg. Schwächung: Aufbautraining unter physiotherapeutischer Anleitung
  - Intensive Atemphysiotherapie
  - Biofeedback Training

- **Ernährung und Stuhlgang**
  - Ileostoma und Ileum-Pouch können zu massiven Flüssigkeitsverlusten führen
  - Nahrungsaufbau unter Aufsicht von Ernährungstherapeuten
  - Endresultat: 2-3 Stuhlgänge pro Tag, keine in der Nacht

© Baermed 2007